



Narbe

**Viel mehr als nur eine
Erinnerung**

**Behandlungsmöglichkeiten und der Aspekt der
seelischen Narbe**

Projektarbeit
Weiterbildung - Wundmanagement
AZW Ausbildungszentrum West in Innsbruck

Narbe – Viel mehr als nur eine Erinnerung

**Behandlungsmöglichkeiten und der Aspekt der
seelischen Narbe**

Vorgelegt von:

Emily Kofler, DGKS

Brennerstraße 49, 6156 Gries am Brenner

Gries am Brenner, Juni 2018

Vorwort

Das Thema, das in dieser Projektarbeit behandelt wurde, wurde in erster Linie aus eigenem Interesse gewählt und hat zur Weiterbildung gedient. Im Zuge der Literaturrecherche wurde viel gelesen und sich intensiv mit dem Thema beschäftigt. Es wurden sehr viele neue Erkenntnisse erworben. Vor allem wenn man fast täglich mit Narben im weiteren Sinn konfrontiert ist scheint es sehr sinnvoll, dass ein Weiterdenken stattfindet. Was gibt es für Behandlungsmöglichkeiten und was bedeutet es für die Betroffenen mit so einer Narbe leben zu müssen?

Eine Frage die ich mir als DGKS auf einer chirurgischen Abteilung des Öfteren gestellt habe. Nach chirurgischen Eingriffen bleiben oft große, teils schmerzhafte und unästhetische Narben übrig. Die Narben liegen den verschiedensten Geschichten zu Grunde wie zum Beispiel: schwierige Operationen denen schwere Erkrankungen vorausgehen. Möglichkeiten zu Helfen gibt es zu genüge und mit dieser gegenständlichen Arbeit solle ein grober Überblick über diverse Behandlungsmöglichkeiten geschaffen werden und auf den Aspekt der seelischen Narbe hingewiesen werden.

Inhaltsverzeichnis

1 Einleitung	5
2 Definition Narbe	6
3 Narbenformen	6
3.1 Die physiologische Narbe.....	6
3.2 Die atrophe Narbe	7
3.3 Die Hypertrophe Narbe	8
3.4 Die keloide Narbe.....	8
4 Behandlungsmöglichkeiten	9
4.1 Narbenmassage / Narbenmobilisation	9
4.1.1 Das Schröpfen – Beispiel der Narbenmobilisation.....	11
4.2 Taping	11
4.2.1 Kontraindikationen für Taping.....	12
4.3 Silikonfolien	13
4.4 Ultraschall, Infrarot und Elektrotherapie	13
4.5 Kryotherapie.....	14
4.6 Kompressionstherapie.....	14
4.7 Laserbehandlung	14
4.8 Strahlenbehandlung	15
4.9 Operative Narbenentfernung.....	15
4.10 Medikamentöse Behandlung.....	16
5 Bedeutung körperlicher Narben für die Psyche	16
5.1 Selbstverletzung.....	17
6 Fallbeispiel Wundmanagement.....	18
7 Zusammenfassung	24
8 Literaturverzeichnis.....	25
9 Abbildungsverzeichnis	26
10 Eidesstaatliche Erklärung	27

1 Einleitung

Der optimale Fall tritt ein, wenn die Wunde verheilt. Übrig bleibt dann ein körpereigenes Pflaster, das für immer einer Schwachstelle am Körper. Oft ist eine Narbe mit Schmerzen verbunden, nicht nur der körperliche sondern auch der seelische Schmerz.

Im Ersten Teil der Arbeit werden Definition von einer Narbe und die Formen einer Narbe geklärt.

Im Hauptteil werden die verschiedenen Therapiemöglichkeiten im Wesentlichen gegliedert nach Form der Therapie und anschließend in den einzelnen Punkten beschrieben und zusammengefasst. Auch die psychosoziale Komponente wird anschließend berücksichtigt.

Im Schlussteil erfolgt eine Zusammenfassung der erworbenen Kenntnisse sowie ein Resümee daraus.

Im Anschluss wird ein Fallbeispiel aus dem klinischen Alltag angefügt.

Ziel dieser Projektarbeit ist es einen Überblick über die vielen Therapiemöglichkeiten zu erhalten. Einen Einblick in die Behandlungsmethoden zu bekommen und gleichzeitig den Aspekt der seelischen Narbe dabei nicht außer Acht zu lassen. Eine Narbe ist eben viel mehr als „nur“ eine Narbe.

Die Erstellung dieser Arbeit erfolgte im Wesentlichen anhand Literaturrecherche.

2 Definition Narbe

Narbe oder lateinisch „Cicatrix“ ist ein bindegewebiger Ersatz eines Substanzverlustes. Sie bildet den Endzustand einer Wunde, bei der im Gegensatz zu physiologischem Gewebe sich weniger bis keine Hautanhangsgebilde wie Schweiß und Talgdrüsen sowie Haare gebildet werden. Die Gefäßneubildung in dem Ersatzgewebe ist auch deutlich weniger. Nerven jedoch können wieder in dieses Gewebe einwachsen. Sie hat weniger Kollagene Fasern wie physiologische Haut das dazu führt das die Narbe nicht so elastisch ist. Die Farbe einer Narbe ist meist eine andere als die der umliegenden Region. Die Narbe ist sozusagen das körpereigene Pflaster, jedoch kann es die Funktion einer physiologischen Haut nicht ersetzen weder in Funktion noch Aussehen. (Altmeyer, 2012)

3 Narbenformen

3.1 Die physiologische Narbe

Eine solche Narbe macht den Betroffenen meist keine Probleme. Sie verursacht keine Schmerzen. Anfangs kann eventuell ein Juckreiz bestehen, der aber schnell wieder abklingt. Bei der Inspektion kann man sehen, dass die Beschaffenheit der Narbe aus Seitenansicht dem umliegenden Gewebe angepasst ist. Sie ist eben und hat keine Erhabenheit. Farblich ist sie durch wenig bis gar keine Rötung gekennzeichnet. Die Narbe ist weich, verschiebbar und beweglich. Beeinflussend sind dabei Faktoren wie, Größe, Lokalisation und Ursache der Narbe, da zum Beispiel auch eine physiologischen Narbe, die sehr groß ist und über Gelenke verläuft, Einschränkungen zur Folge haben kann. (Peters, 2017)

Merkmale einer physiologischen Narbe:

- Wenig bis keine Schmerzen
- Verschiebbar und weich
- Keine Erhabenheit oder Einziehung
- Minimale Rötung ansonsten keine farblichen Unterschiede zur Haut
- Schnell abklingender Juckreiz

3.2 Die atrophe Narbe

Bei der atropen Narbe wird bei der Wundheilung zu wenig Kollagen gebildet und deshalb hat die Narbe die charakterisierende Schüsselform. Sie ist nach Innen gezogen und somit unter Hautniveau. Der vollständige Ersatz des zerstörten Gewebes erfolgte nicht. Diese Narbe ist mechanisch kaum belastbar, da zu wenig Bindegewebe vorhanden ist. Sie ist kaum verschiebbar und somit unelastisch. Aufgrund dessen kann es zu Kontrakturen und Verhärtungen kommen. Sie kann Schmerzen verursachen. Farblich wirkt diese Form von Narbe eher heller zum restlichen Hautkolorit. Ein Beispiel hierfür wären Akne-Narben. (Bringeland et al, 2017)

Merkmale einer atropen Narbe:

- Unter Hautniveau, eingezogen
- verhärtet
- Unelastisch
- Verringerte Kollagenbildung
- Hellere Farbe
- Schmerzen und Juckreiz
- Sensibilitätsstörung




Abbildung 1: Die atrophe Narbe

3.3 Die Hypertrophe Narbe

Charakteristisch für diese Form von der Narbe ist die übermäßige Produktion von Kollagen während der Wundheilung. Sie wächst nicht über die Wundränder hinaus, jedoch im Gegenteil zu der atrophen Narbe deutlich über Hautniveau hinaus. Meist findet man solche Narben über Gelenken. Wegen der erhöhten Zugkraft können sie hier auch zu Einschränkungen der Beweglichkeit dieser Gelenke führen, da das Übermäßige an kollagenem Gewebe weniger elastisch ist.

Die hypertrophe Narbe kann dem Betroffenen nadelstichartige Schmerzen sowie Juckreiz bereiten. Farblich gekennzeichnet ist diese Narbe von Rötungen. (Bringeland et al, 2017)

Merkmale einer hypertrophen Narbe:

- Über Hautniveau – geschwulstartig (auf Wundrand begrenzt)
- Übermäßige Kollagen Produktion
- Rötung
- Schmerzen
- Juckreiz
- Wenig elastisch – kaum verschiebbar




Abbildung 2: die hypertrophe Narbe

3.4 Die keloide Narbe

Keloidnarben sind gekennzeichnet durch übermäßige Kollagenproduktion während der Wundheilung. Sie wachsen über die Wundränder hinaus, auch ins physiologische Gewebe hinein und sind erhaben. Warum das passiert ist noch nicht ausreichend erforscht jedoch gibt es begünstigende Faktoren, die dazu führen können und diese sind folgende:

- Erhöhte Hautspannung an der Stelle wo sich die Wunde/Narbe befindet
- Genetische Faktoren
- Jugendliche Alter
- Dunkle Hautfarbe

Für die Betroffenen können Symptome wie Juckreiz, brennender Schmerz und Berührungsempfindlichkeit auftreten. Farblich ist die keloid Narbe durch Rötungen und einem dunkleren Hautkolorit gekennzeichnet. Durch die deutliche Wucherung kann man den eigentlichen Wund/Narbenverlauf nicht mehr erkennen. Die Elastizität ist nicht mehr gegeben. Außerdem ist eine Keloidnarbe für den Betroffenen auch ein optischer Makel je nach Größe und Lokalisation. (Bringeland et al, 2017)

Merkmale einer keloiden Narbe:

- Wächst geschwulstartig über den Wundrand hinaus
- Rötung
- Juckreiz
- Schmerzen
- unelastisch

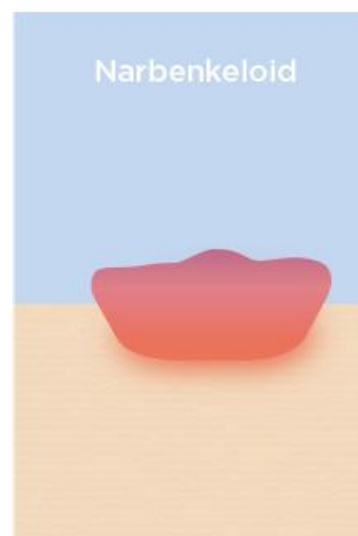


Abbildung 3: Die keloide Narbe

4 Behandlungsmöglichkeiten

Es gibt unzählige Behandlungsmöglichkeiten, die je nach Narbenart Anwendung finden.

4.1 Narbenmassage / Narbenmobilisation

Die Effekte der Narbenmassage und der Narbenmobilisation werden wie folgt eingeteilt:

Der mechanische Effekt

- Lösen von Verklebungen durch Gewebsverschiebung
- Durchblutungsförderung
- Anregung von Lymphfluss

Der biochemische Effekt

- Wiederherstellung von Abtransport der Stoffwechselendprodukte
- Endorphine werden freigesetzt -> Schmerz wird weniger
- Histamin wird produziert -> entzündungshemmend
- Limbisches System wird aktiviert – Oxytocin wird ausgeschüttet – Blutdruck und Kortison Spiegel gesenkt
- Durch Durchblutungsförderung werden Monozyten und Leukozyten ins Gewebe gebracht und Fibroblasten besser Kollagen synthetisieren

Der psychologische Effekt

- Berührung – Zuwendung
- Sozialer Kontakt
- Entspannung
- Zeit für sich selbst
- Durch Schmerzreduktion bessere Lebensqualität

Die Narbenmassage ist eine einfache und effektive Form der Behandlung. Ein klarer Vorteil dieser Behandlung ist, dass die Betroffenen in der Technik und der Umsetzung von geschultem Personal eingeschult werden können und so die Anwendung von den Betroffenen selbst angewendet werden kann. Sie kann in Kombination mit Phyto- und Aromatherapie angewendet werden, je nach Verlangen des Einzelnen. Es gibt auch verschiedene Hilfsmittel wie Massageroller, Stifte und Bürsten. Wann, wo und wie die Behandlung stattfindet ist dabei flexibel und liegt im Ermessen des Narbenträgers. (Peters, 2017)

Bei der Narbenmobilisation gelten die gleichen Wirkprinzipien. Den Therapeuten stehen die verschiedensten Techniken zur Verfügung. Ein Beispiel hierfür ist das Schröpfen, das in dieser Arbeit aufgezeigt wird.

4.1.1 Das Schröpfen – Beispiel der Narbenmobilisation

Das Schröpfen geht in seiner Geschichte weit zurück und ist wohl eine der ältesten Behandlungsformen. Die Wirkungsweise besteht in dem Unterdruck, der mithilfe der Schröpfgläser erzeugt wird. Der Unterdruck kann durch Ventile gesteuert werden. Die Haut wird unter den Kunststoffgläsern sozusagen eingesaugt. Dies erzielt in weiterer Folge eine Steigerung des Stoffwechsels in dem behandelten Areal und fördert Durchblutung sowie Lymphabfluss und Metabolismus.

Dass die Durchblutung gefördert wird kann man unmittelbar nach beziehungsweise schon während der Behandlung feststellen, da die Rötung des Gewebes zu sehen ist. Klassisch dafür sind die kreisrunden Rötungen. (Abele, 2015)

4.2 Taping

Laut B. Peters (2017) ist das Ziel dieser Behandlung, die Elastizität und Verschieblichkeit der Haut wiederherzustellen. Die Spannung soll durch das Tape verringert werden. Das elastische Tape, auch bekannt unter dem Namen „kinesio Tape“ wird hierbei mit verschiedener Zugintensität geklebt und soll je nach Technik wirken. Es gibt Muskeltechniken, Ligamenttechniken, Lymphtechniken und Gittertape-Techniken wobei letztere häufig bei der Narbenbehandlung zum Einsatz kommen. Das Tape besteht aus Baumwollfasern und Acrylkleber der wellenförmig angebracht ist. Wasserfest und atmungsaktiv zählen auch zu den Eigenschaften des Tapes. Es ist flexibel und stabilisierend zu gleich und ist deshalb auch universal einsetzbar. Man kann es zwischen Fünf bis Zehn Tagen auf der Haut belassen. Eine gezielte Behandlung erfordert genaue anatomische Kenntnisse und sollte deshalb von geschulten Personal angebracht werden.

Erhältlich sind die Tapes in den verschiedensten Farben wobei auch die Farbe laut Weiss (2017) die folgende Wirkung bedeutet:

- Rot/Rosa: durchblutungsfördernd, wärmend, aktivierend
- Blau/Violett: beruhigend, entzündungshemmend, kühlend
- Beige: hat eine neutrale Wirkung – findet im Gesicht Anwendung, weil es eher unauffällig ist
- Geld/Orange: nervenstärkend, stoffwechselanregend
- Grün: ausgleichend, harmonisierend – findet in den Organbereichen Anwendung
- Schwarz: beruhigend, wärmeentziehend – wenn es über andere Tapes geklebt wird verstärkt es deren Wirkung.

4.2.1 Kontraindikationen für Taping

Ganz wesentlich ist es vor dem Taping zu klären ob folgende Kontraindikationen bestehen:

- Offenen Wunden
- Hautirritationen wie Ekzeme, Sonnenbrand oder sonstige Hauterkrankungen
- Akute Gefäßerkrankungen
- Allergie
- Cortisonlangzeittherapie
- Tumoren
- Unklarem Fieber

Beispiel hypertrophe und Keloidnarbe

Wie Peters (2017) schreibt übt das Tape bei einer solchen Narbe Kompression der Haut aus und soll damit die Wucherung reduzieren. Eine Aufklärung des Betroffenen über mögliche Nebenwirkungen wie:

- Kontaktallergie
- Rötungen
- Hautreizung
- Juckreiz
- Bläschenbildung

Wichtig dabei ist, dass das Tape nicht auf die Narbe direkt geklebt wird, sondern parallel zur Narbe jeweils ein Streifen des Tapes. Vorher soll die Fläche, auf der die Tapes angebracht werden gesäubert und getrocknet werden. Bei starker Behaarung des Areals soll auch eine Rasur in Erwägung gezogen werden, da ansonsten das Tape nicht anhaften kann. Dann werden die Tapes in Länge der Narbe zugeschnitten und die Ecken abgerundet. Am Ende des Tape-Streifens wird die Folie entfernt und distal der Narbe geklebt und unter Zug bis zum Ende der Narbe angebracht. Anschließend wird unter leichtem Reiben der Kleber des Tapes zur besseren Fixierung gebracht.

4.3 Silikonfolien

Silikonfolien sind einfach in der Anwendung. Sie werden direkt auf die Narbe geklebt und haben einen guten Tragekomfort und können von den Betroffenen selbstständig angelegt werden. Sie sind in den verschiedensten Formen erhältlich. Anwendung finden die Silikonfolien bei Narben mit hypertropher Neigung, postoperativen Narben sowie Keloid Narben. Durch die Folie findet eine Dehydratation statt, das wiederum zu einer besseren Durchblutung führen soll. Auch werden durch die Durchfeuchtung die Keratinozyten angeregt Signale an die Fibroblasten zu senden und somit die Elastizität und eventuelle Symptome wie Juckreiz reduziert werden. (Bringeland et al. 2017)

Zusammenfassung der Silikonfolie

- Bewirkt eine Dehydratation -> Durchblutungsfördernd
- Einfache Anwendung
- Minderung Juckreiz
- Bessere Elastizität der Narbe

4.4 Ultraschall, Infrarot und Elektrotherapie

Alle drei physikalischen Maßnahmen haben Metabolismussteigerung als wesentlichen Wirkmechanismus zur Folge. Dies führt dazu, dass Nährstoffe und Sauerstoff wieder ins Gewebe kommt und dass wiederum führt zu einer besseren Durchblutungssituation, Schmerzlinderung und Erwärmung. Diese drei Behandlungsmöglichkeiten können bei jeder Art von Narbe eingesetzt werden.

Bei der Infrarot Anwendung wird vor allem das wasserstoffgefilterte Infrarot A Licht verwendet. Es soll sich auch sehr gut als Maßnahme vor einer Operation oder Behandlung auch von chronischen Wunden eignen, da es das Infektionsrisiko minimiert und bei chronischen Wunden die Granulations- und Reepithelisierungsphase positiv beeinflusst. Ultraschall eignet sich auch sehr gut für die Vorbereitung zum Lösen von Adhäsionen und durch die oben angeführten Eigenschaften universal einsetzbar. Bei der Elektrotherapie sind die Kurzwellen und die hochfrequenten Wellen am effektivsten. (Bringeland et al, 2017)

4.5 Kryotherapie

Im Gegensatz zu Ultraschall, Infrarot und Elektrotherapie soll bei der Kryotherapie Schmerzlinderung durch Einwirkung von Kälte erzielt werden, die Hypersensibilität reduziert werden und mithilfe von Hyperthermie der Lymphabfluss aktiviert werden. Kryotherapie findet vor Allem bei schmerzhaften, hypertrophen, keloiden und frischen Narben Anwendung. Jedoch sollte nicht mehr als 48 Stunden Kälte appliziert werden. Als Hilfsmittel für Kälteanwendungen dienen zum Beispiel: gekühlter Frotteelappen oder Handtuch, Kühlpads aus Gel, Eislollie oder gekühlte Stoffwindeln. (Peters, 2017)

4.6 Kompressionstherapie

Kompressionstherapie ist für hypertrophe und keloide Narben, die großflächig sind geeignet. Die Therapie erfolgt in Form von angefertigten Bandagen, die Druck auf die Narbe ausüben. Der Druck ist mit 15-40mmhg am optimalsten. Die Behandlung sollte gleich nach Reepithelisierung der Wunde und über mehrere Monate erfolgen. Ein Nachteil ist, dass es als unangenehm empfunden werden kann. Der dauerhafte Druck und die verminderte Atmungsfähigkeit der Haut kann zu übermäßiger Schweißdrüsenaktivität führen. (Peters, 2017)

4.7 Laserbehandlung

Die Laserbehandlung wird in oberflächliche und tiefenwirksame Anwendung eingeteilt, wobei bei der oberflächlichen Laserbehandlung ein Kohlenstoffdioxid oder ein Yttrium – Aluminium – Granat- Laser (YAG-Laser) zum Einsatz kommt. Beim Kohlenstoffdioxid Laser wird das überschüssige Gewebe entfernt, indem die

Flüssigkeit im Gewebe schlagartig verdampft. Beim YAG-Laser passiert das gleiche nur ohne thermische Einwirkung. Bei der tiefenwirksamen Anwendung sollen durch die Erreichung tieferer Gewebsschichten mittels einem Flashlamp-pumped Pulsed Dye Laser (FPDL-Laser) die dort enthaltenen kleinen Blutgefäße zerstört werden und die Narbe somit gezwungen werden sich zurückzubilden. Die nicht-ablative also die tiefenwirksame Laserbehandlung wird bei geröteten Narben, die von Juckreiz begleitet werden angewendet. Bei der ablativen also oberflächlichen Laserbehandlung werden hypertrophen Narben behandelt. Bei dieser invasiven Behandlung können natürlich Komplikationen wie, Infektionen, Hautirritationen und Krustenbildungen entstehen. (Raulin et al., 2013)

4.8 Strahlenbehandlung

Der Wirkungsmechanismus der Strahlung besteht in erster Linie darin, dass die Zellteilung verzögert beziehungsweise gehemmt wird. Man will also damit die Gewebeneubildung kontrollieren und dadurch das übermäßige wuchernde Gewebe nicht entstehen lassen. Die Behandlung sollte somit schon in den ersten 24 Stunden nach Entstehen stattfinden. Nebenwirkungen können sich wie folgt äußern: Hyperpigmentierung, eine Vergrößerung der oberflächlich kleinsten Blutgefäße oder ein trockenes Hautbild. (Bringeland et al, 2017)

4.9 Operative Narbenentfernung

Laut Bringeland et al (2017) kann bei physiologischen Narben eine operative Narbenentfernung/ Korrektur in Erwägung gezogen werden, wenn diese mindestens ein Jahr in dieser Form bestehen. Die Narbe reift bis zu Zwölf Monaten deshalb kann sich eine unphysiologische Narbe noch entwickeln und eventuell zurückbilden. Der Entschluss zur operativen Narbenentfernung sollte an letzter Stelle stehen und erst in Erwägung gezogen werden, wenn andere Behandlungsmöglichkeiten keinen Erfolg gebracht haben. Weiters kann der kosmetische Aspekt eine Indikation sein. Wenn die Narbe die Funktion des umliegenden Gewebes stört oder behindert kann auch hier diese Form der Behandlung in Frage kommen. Zu Beachten ist, dass bei einem solchen Verfahren je nach Narbenform eine hohe Rezidivrate besteht. Wenn Die Tendenz zu Keloid Bildungen besteht ist auch nach der operativen Narbenentfernung die

Wahrscheinlichkeit hoch, dass sich wieder so eine Narbe bildet. Außerdem wird bei dem Operationsverfahren zwar die vorhergehende Narbe entfernt, jedoch entsteht dadurch eine neue Narbe.

Der Vorteil ist, dass bei Narben mit hoher Zugkraft durch spezielle Schnitt-Techniken die Spannung reduziert und/oder besser aufgeteilt werden kann.

4.10 Medikamentöse Behandlung

Am häufigsten finden **Glukokortikosteroide** ihren Einsatz in der Narbenbehandlung. Sie werden direkt in die Narbe injiziert. Dies soll die in weiterer Folge die Kollagensynthese hemmen und dadurch das übermäßige Gewebewachstum stoppen. Außerdem wirken Glukokortikosteroide entzündungshemmend.

Botulinustoxin A ist ein Nervengift. Auch bekannt als Botox wird das Medikament um die Narbe herum injiziert um die Wundspannung zu reduzieren.

Zwiebelextrakt wird nicht in reiner Form, sondern als Inhaltsstoff in Verbindung mit Narbensalben oder Cremes verwendet. Ihm wird eine antibakterielle, entzündungshemmende und eine Hemmung der Fibroblasten zugeschrieben. (Bringeland et al, 2017)

5 Bedeutung körperlicher Narben für die Psyche

Wie Schübel-Bauer (2012) schreibt, sind Narben mehr als nur eine flüchtige Erinnerung. Neben der Tatsache, dass vor dem Endergebnis „Narbe“ ein struktureller Verlust sowie Gewebsverlust, der in seiner Funktion auch eingeschränkt ist steht, ist die Bedeutung der sichtbaren Narbe für die Psyche. Jede Narbe hat seine eigene Geschichte und ist möglicherweise nicht nur mit körperlichen, sondern auch mit einem seelischen Schmerz einhergegangen. Es können verschiedene Geschichten hinter den Narben stehen.

Der ästhetische Aspekt von Narben ist hierbei auch nicht zu unterschätzen, vor Allem wenn es sich um große Narben handelt oder diese sich an einem gut sichtbaren Körperteil befindet kann dies sehr belastend für den Betroffenen sein.

Man fühlt sich nicht schön und ansehnlich und dies kann eine enorme Einbuße für das Selbstbewusstsein darstellen. Die Geschichte der Narbe hat sich dabei deutlich verändert, was Früher noch ein Zeichen für Stärke stand, steht heute eher im Zeichen des Gegenteils. Wobei die Gesellschaft eine deutliche Rolle dabei spielt. Narben zeugen von der Verletzlichkeit und werden eher als unschönes Makel angesehen. Ursachen für seelische Narben können folgende sein:

- Psychische Erkrankungen (Depression, Broderien-Störung etc.)
- Traumatische Ereignisse (Tod Angehöriger echt.)
- Gewalt (körperliche Gewalt, seelische Gewalt)

5.1 Selbstverletzung

Selbstverletzung bedeutet nicht nur die sichtliche Narbe, die eigentliche Narbe sitzt viel Tiefer und die Selbstverletzung bringt dies nur Zum Ausdruck. Hier bedarf nicht nur die offensichtliche Narbe einer Behandlung, sondern viel mehr der Hintergrund dafür. Mögliche Gründe dafür können zum Beispiel psychische Erkrankungen oder traumatische Erlebnisse sein. Mit der Selbstverletzung wird der seelische Schmerz zum Ausdruck und die Patientin/der Patient empfindet dies oft als Erleichterung oder will damit einen Hilferuf deutlich machen. Psychologische Betreuung ist hier auf jeden Fall anzuraten. Es gilt nicht nur das die offensichtliche Verletzung zu behandeln sondern das, das zu dem geführt hat. (Schübel-Bauer, 2012)

6 Fallbeispiel Wundmanagement

Ausgangslage vor dem Krankenhausaufenthalt

- 75 Jahre alte Patientin
- BMI 26,4
- Lebt alleine aber mit Unterstützung von Bekannten und Verwandten die ihr im Haushalt helfen ansonsten keine Unterstützung notwendig
- Selbstständig in allen Bereichen der Aktivitäten des täglichen Lebens (ATL's)

Zuweisung ins Krankenhaus

Aufgrund von Abdominalgien und Fieber wurde Auswärts eine Computertomographie durchgeführt, die zu der folgenden Zuweisung ins Krankenhaus führte: Abszess im rechten Unterbauch mit V.a. perforierte Appendizitis, DD: perforiertem Tumor. Die Patientin wurde stationär aufgenommen und im Zuge des Aufenthalts wurde zur weiteren Abklärung eine Koloskopie inklusive Biopsie durchgeführt wobei es zu dem Ergebnis eines stenosierenden Adenokarzinom des Coecums kam. Es wurden im Rahmen des langen Aufenthalts folgende Maßnahmen durchgeführt:

- Hemikolektomie rechts mit S/S-Ileotransversostomie, Omentektomie, partielle Peritonektomie rechter Unterbauch, Adnexektomie rechts, Myom Entfernung, Resektion der Perforationshöhle im rechten Unterbauch und hypertherme intraperitoneale Chemotherapie (HIPEC) mit 580 mg Oxaliplatin am 26.01.2018
- Platzbauchverschluss und Anlage eines epicutanes Unterdrucksystems am 04.02.2018
- Relaparotomie, Adhäsiolyse, Lavage, Dünndarmübernähung und abdominelles Unterdrucksystem sowie subcutanes Débridement am 11.02.2018

- Entfernung des abdominalen Unterdrucksystems und Sekundärnaht mit Anlage eines subcutanen und epicutanen VAC-Systems am 13.02.2018
- Subcutaner und epicutaner Unterdrucksystem-Wechsel am 15.02.2018
- Subcutaner und epicutaner Unterdrucksystem-Wechsel in Analgosedierung am 18.02.2018
- Relaparotomie, Lavage, Adhäsionslyse und Koloskopie ohne Nachweis einer Perforation bzw. Nahtdehiszenz mit Anlage eines abdominalen Unterdrucksystems am 20.02.2018
- Wechsel des intraabdominellen Unterdrucksystems mit Dünndarmübernähtung mit Anlage des intraabdominellen Unterdrucksystems am 22.02.2018
- Wechsel des abdominalen Unterdrucksystems am 25.02.2018
- Bauchdeckenverschluss nach Ramirez mit Einbringen eines Fasix-Meshes und Anlage eines subcutanen Unterdrucksystems am 27.02.2018
- Entfernen des subcutanen Unterdrucksystems, Sekundärnaht am 02.03.2018

In gebesserten Allgemeinzustand kann die Patientin am 13.04.2018 ins Krankenhaus Natters zur weiteren Betreuung transferiert werden. Dort zeigte sich folgender Verlauf der Wundheilung:

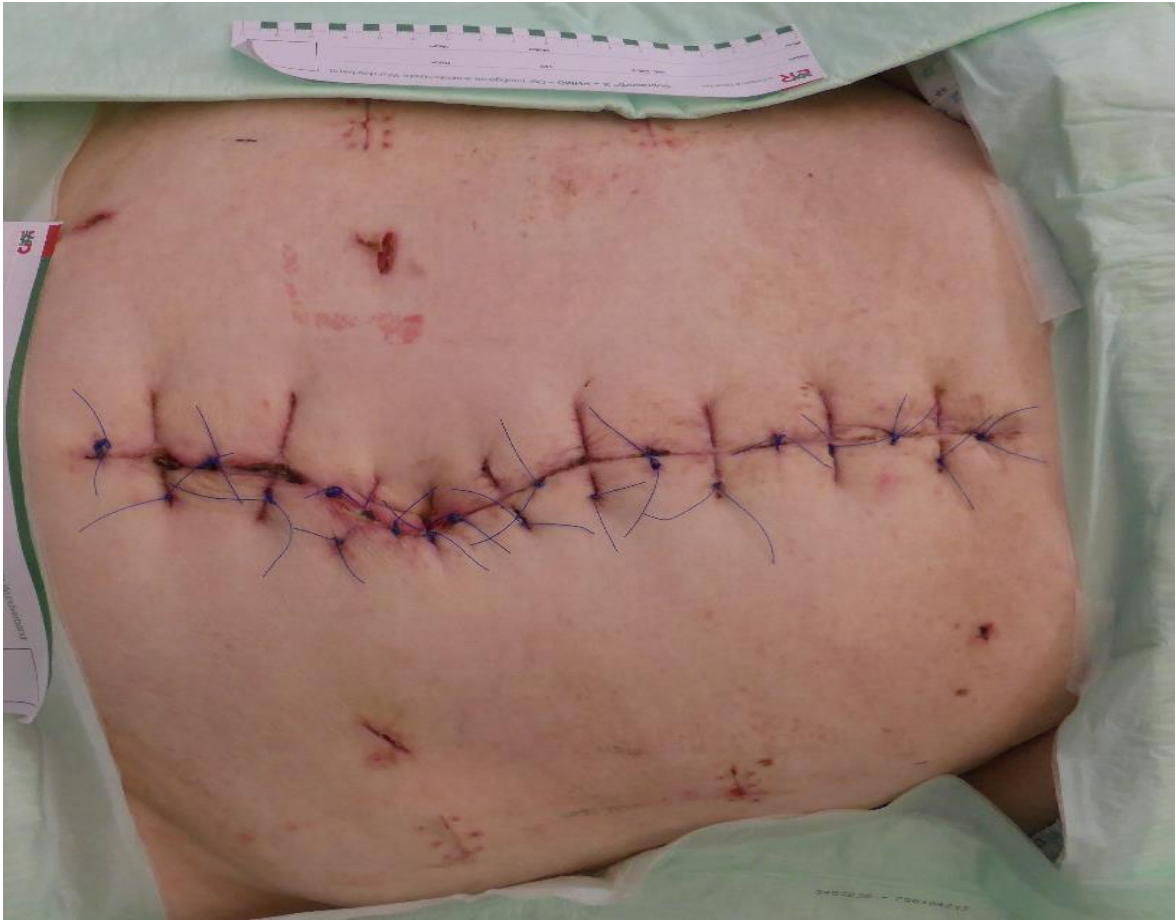

Abbildung 4: Postoperative Wunde am 14.03.2018

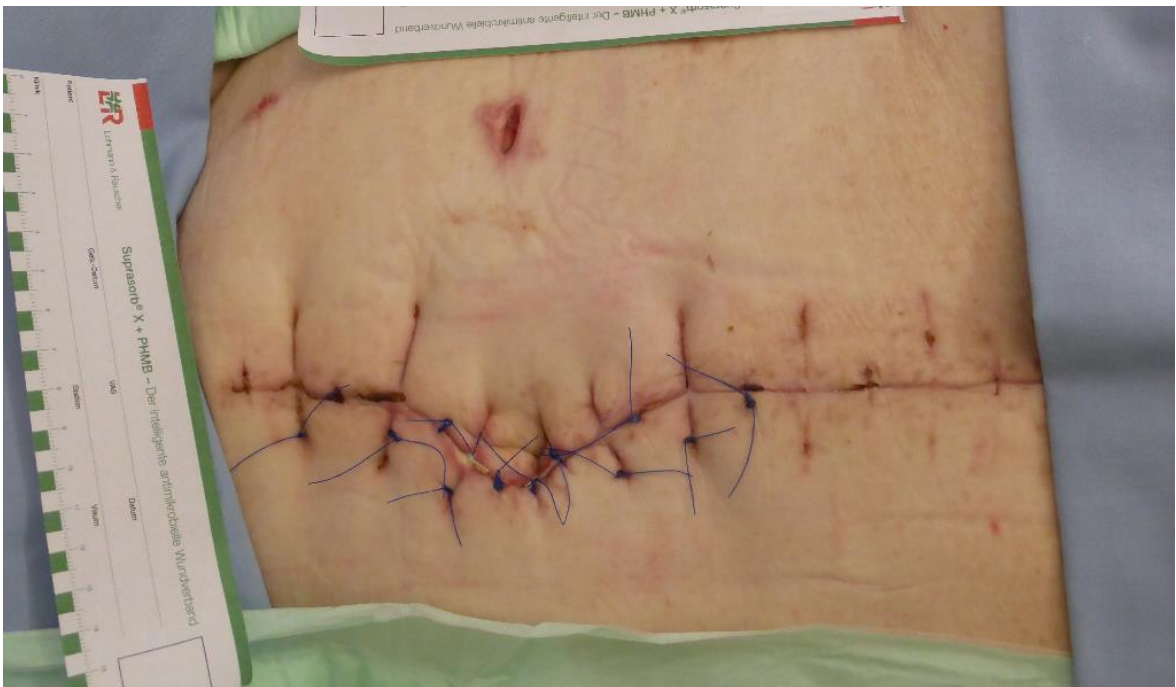

Abbildung 5: Postoperative Wunde am 19.03.2018

Am 20.03.2018 Wurde die Patientin nochmals in der Viszeral Thorax und Transplant Chirurgie Innsbruck vorstellig wegen Infektionszeichen der Wunde sowie Schmerzen. Es wurden die Nähte entfernt und es entleert sich seröse Flüssigkeit, einem Serom entsprechend. Die Wundhöhle beträgt 8 x 5,5 cm.

Wunddiagnose:

Wundheilungsstörung / Serom nach mehrfacher operativer Versorgung von mehrfachen Platzbäuchen nach Hemikolektomie rechts mit S/S-Ileotransversostomie, Omentektomie, partielle Peritonektomie rechter Unterbauch, Adnexektomie rechts, Myom Entfernung, Resektion der Perforationshöhle im rechten Unterbauch

Entzündungszeichen:

Rötung, Schmerzen

Wundgröße in cm:

2 cm x 2 cm große Öffnung mit einer Wundhöhle von 8 x 5,5 cm

Wundheilungsphase:

Inflammationsphase

Wundgrund:

Fibrin Beläge und Granulationsgewebe

Exsudation:

Stark sezernierend, serös

Geruch:

Nein

Wundrand:

Klar abgegrenzt, gerötet

Wundumgebung:

Ehemalige Nahtsetzung zu erkennen, irritiert/gerötet

Behandlung entsprach zuerst der folgenden:

- Spülung mit Actimaris forte
- Débridement mit Debrisoft Lollie
- Einlage Algisite AG
- Sorbion
- Mefix

Eine weitere Kontrolle wurde für den 22.03.2018 festgelegt – dort wurde eine VAC Therapie empfohlen, dessen Anlage dann am selben Tag auch erfolgte.

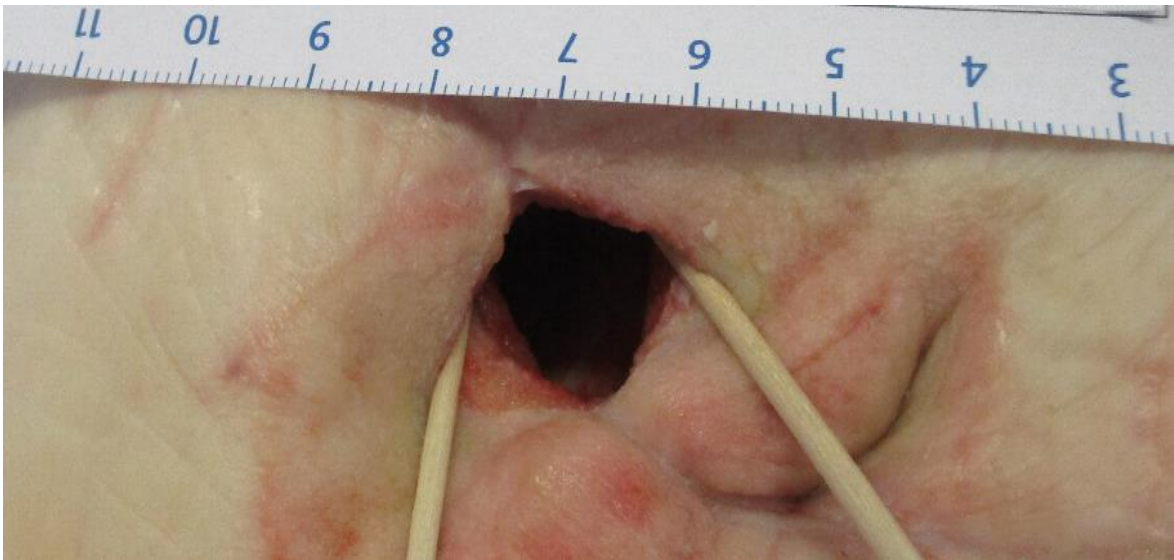


Abbildung 6: Wunde während VAC – Therapie am 04.04.2018

Am 04.04.2018 zeigte sich dieses Bild wo deutlich zu erkennen ist, dass die Wundumgebung von dem VAC-Schwamm irritiert ist. Es wurde weniger von dem VAC-Schwamm verwendet und ein Steg beziehungsweise ein Docht mit dem Schwamm geformt, sodass er nicht mehr auf der umliegenden Haut aufliegt. Weitere Wechsel des Systems erfolgten in regelmäßigen Abständen bis zum 09.04.2018 wo sich erfreulicher Weise ein deutliches Ansprechen auf die Therapie zeigte. Die Wundhöhle zeigte sich mit 2 cm x 1,5 cm und schlussendlich konnte es zu einer Sekundärnaht am 12.04.2018 kommen.

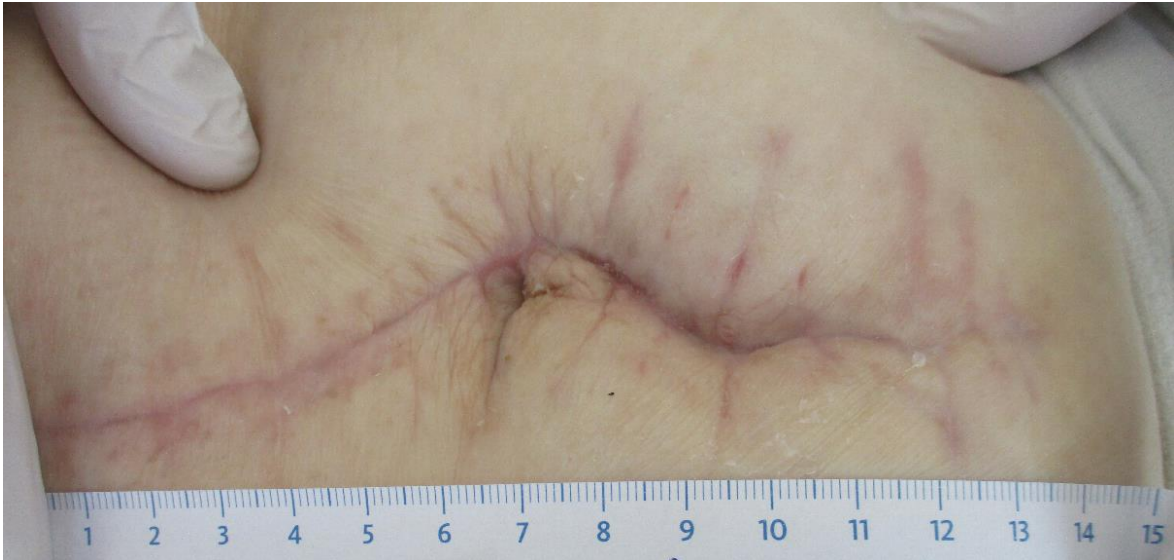

Abbildung 7: abgeheilte Wunde

Die Patientin wurde zwischenzeitlich zur kurzzeitpflege in eine extramurale Pflegeeinrichtung transferiert und ist dort auf dem besten Weg die Selbstständigkeit wieder zu erlangen die sie vor dem langen Krankenhausaufenthalt mit unzähligen Operationen hatte.

7 Zusammenfassung

Zusammenfassend kann gesagt werden, dass das Ziel der Narbenbehandlung daraus besteht, möglichst nahe an den Ursprungszustand des umliegenden physiologischen Gewebes zu kommen. Die Auswahlmöglichkeit der Behandlung ist sehr vielseitig und sollte in jedem Fall mit professionell geschultem Personal besprochen werden. Der wichtigste Aspekt dabei bleibt jedoch der zu behandelnde Mensch. Jede Behandlungsmöglichkeit hat seine Existenzberechtigung. Unter Betracht der Situation der individuellen Person, bei der die Behandlung Anwendung findet, kann aus einer großen Vielfalt der Behandlungsmöglichkeiten ausgewählt werden. Somit ist die Narbe nicht der Endzustand mit denen die Betroffenen leben müssen. Es gibt Hilfe mit der man die Situation verbessern kann.

Insgesamt konnte unterstrichen werden, dass auch die Behandlung nach der Wunde ein wesentlicher Teil der Wundheilung ist. Ob Vorbeugend für eine Wiederentstehung von Wunden oder zur Besserung der Lebensqualität der Betroffenen.

8 Literaturverzeichnis

Bücher

Bringeland N. E., Boeger D. (2017),

Narbentherapie, Wundheilungs- und faszienorientierte Therapieansätze, 1. Auflage, Elsevier GmbH, Urban & Fischer Verlag, München

Peters B. (2017)

Narbentherapie, Paxisbuch für Ergotherapeuten und Physiotherapeuten, 1. Auflage, Springer Verlag, Berlin Heidelberg

Weiss D. (2014)

Taping, Selbsthilfe bei Muskelschmerzen und anderen Beschwerden, 4. Auflage, Gräfe und Unzer Verlag, München

Abele J. (2015)

Das Schröpfen, eine bewährtes naturheilkundliches Verfahren, 7. Auflage, Elsevier GmbH, Urban & Fischer Verlag, München

Altemeyer P. (2012)

Dermatologische Differenzialdiagnosen, Der Weg zur klinischen Diagnose, 2 Auflage, Springer Verlag, Berlin Heidelberg

Raulin C. , Karsai S. (2013)

Lasertherapie der Haut, 1. Auflage, Springer Verlag, Berlin Heidelberg

Schübel-Bauer C. (2012)

Narben, mehr als eine flüchtige Erinnerung, alles über Narbenbehandlung, Narbenentstörung, Narbenpflege, 1.Auflage, Fidibus Verlag

9 Abbildungsverzeichnis

Abbildung 1: Die Atrophe Narbe	7
Abbildung 2: die hypertrophe Narbe	8
Abbildung 3: Die keloide Narbe	9
Abbildung 4: Postoperative Wunde am 14.03.2018	20
Abbildung 5: Postoperative Wunde am 19.03.2018	20
Abbildung 6: Wunde während VAC – Therapie am 04.04.2018	22
Abbildung 7: abgeheilte Wunde.....	23

Abbildungen 1-3: Internetseite: <https://www.dr-jetskeultee.de/produkt-beraten/wie-narbe-behandeln-1/> (Aufgerufen am 02.06.2018)

Abbildungen 4-7: Wundfotodokumentation Tirol Kliniken GMBH vom 02.06.2018

10 Eidesstaatliche Erklärung

Ich, Frau Emily Kofler, geb. am 15.11.1993, erkläre, die Projektarbeit persönlich und selbstständig erarbeitet zu haben. Ich habe die gesamte Literatur bzw. alle Quellen, die ich für die Erstellung verwendet habe, angeführt.

Sowohl Literatur als auch alle anderen Quellen entsprechen den wissenschaftlichen Prüfungskriterien.

Die Arbeit liegt oder lag keiner anderen Prüfungsbehörde vor.

Ich erkläre mich bereit, meine Projektarbeit zur Verfügung zu stellen.

Innsbruck, 02.06.2018

Unterschrift _____